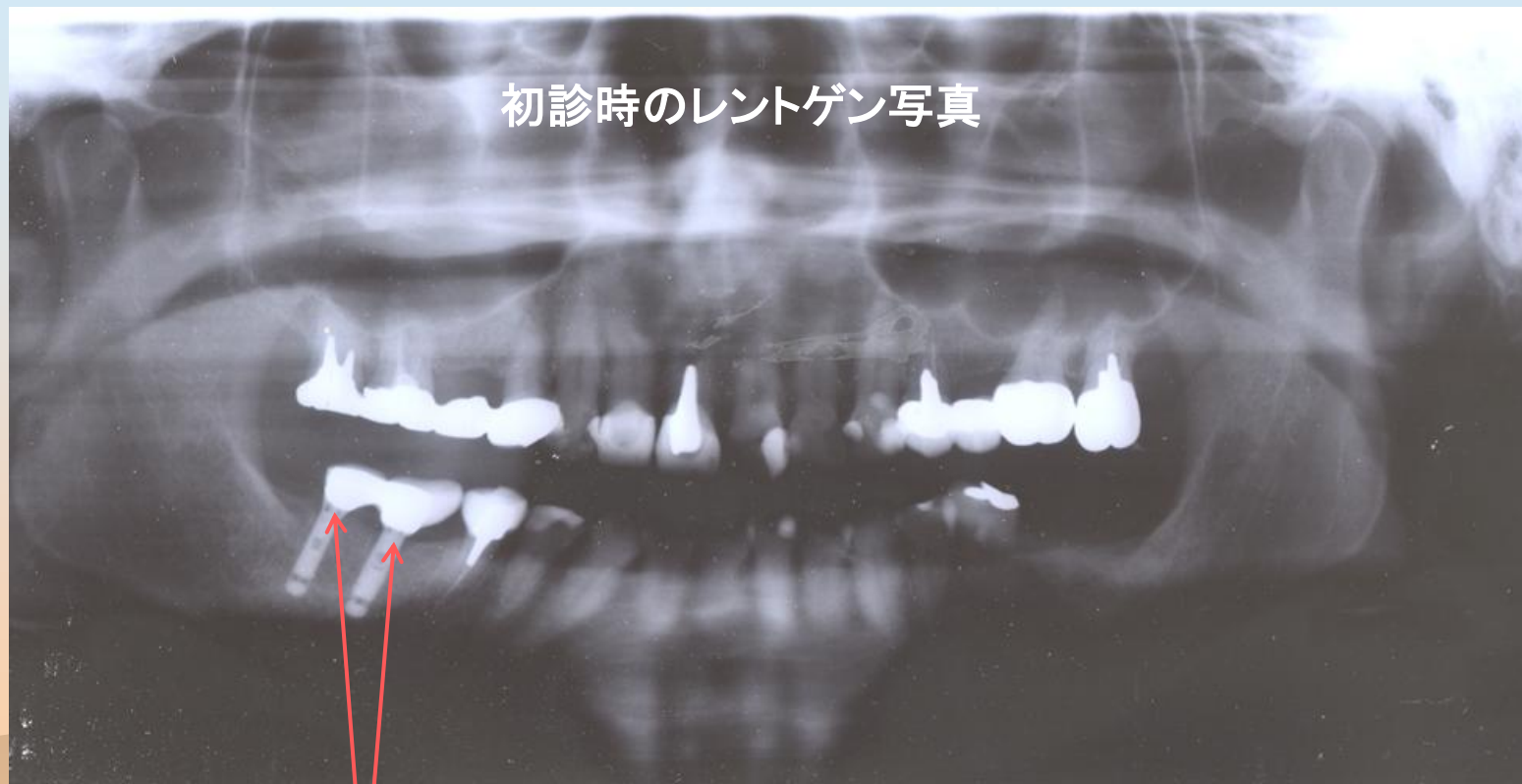


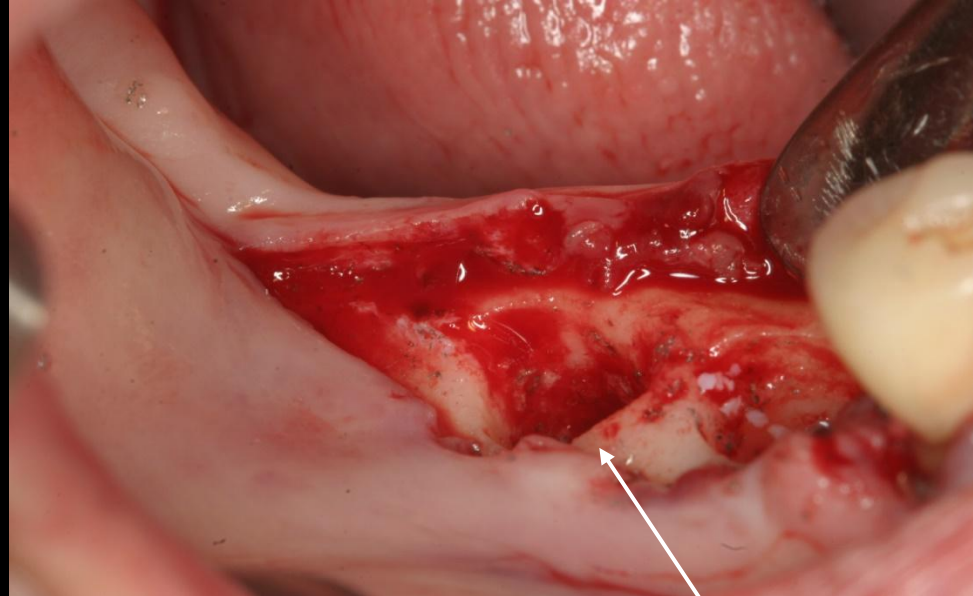
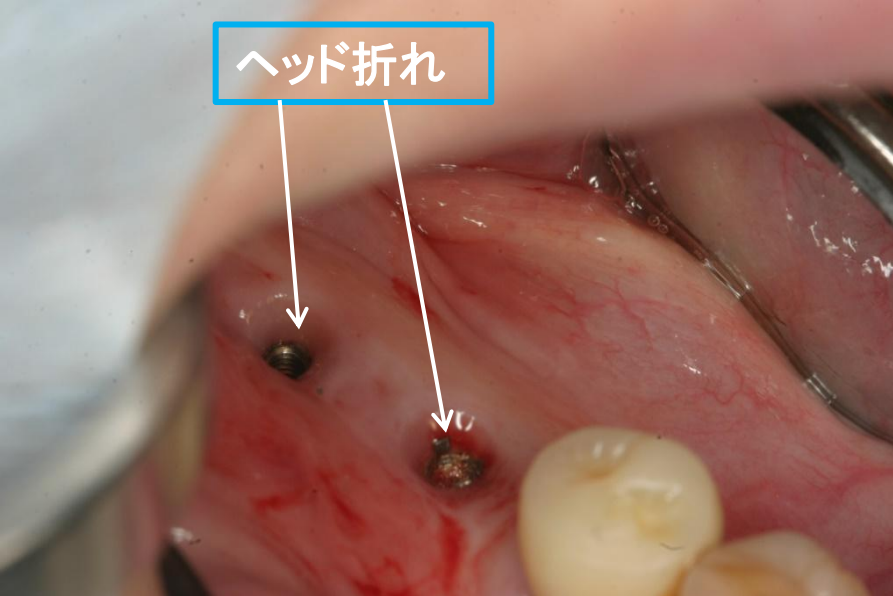
# 症例1

患者:女性・47歳

主訴:2年前に他医院で埋入したインプラントのヘッド折れ

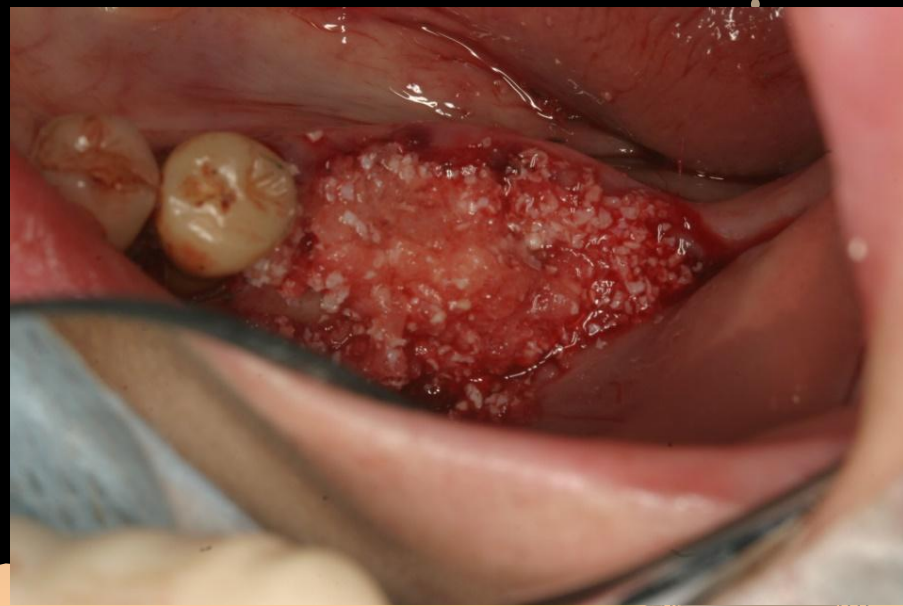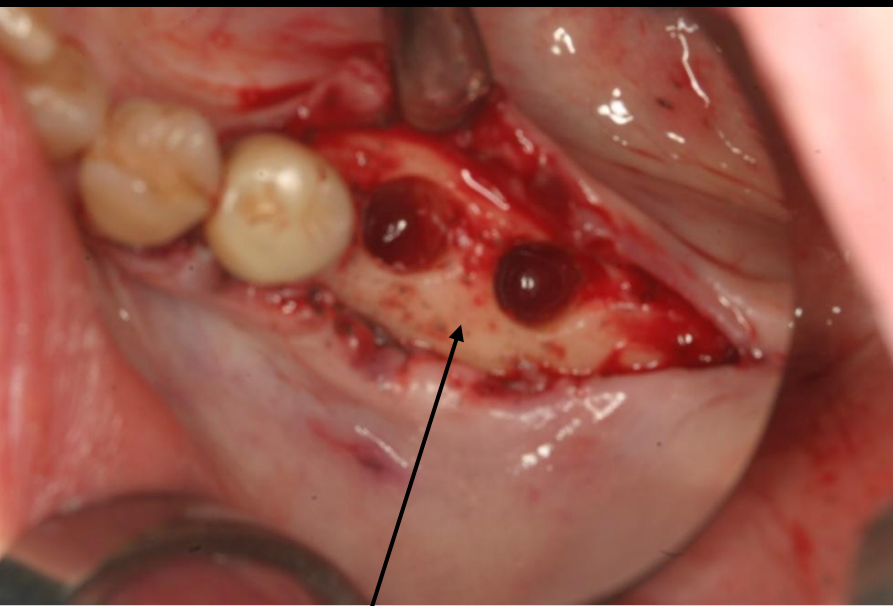


インプラントは、しっかり骨の中に埋入されしっかりしているがヘッドの破折が起こっている



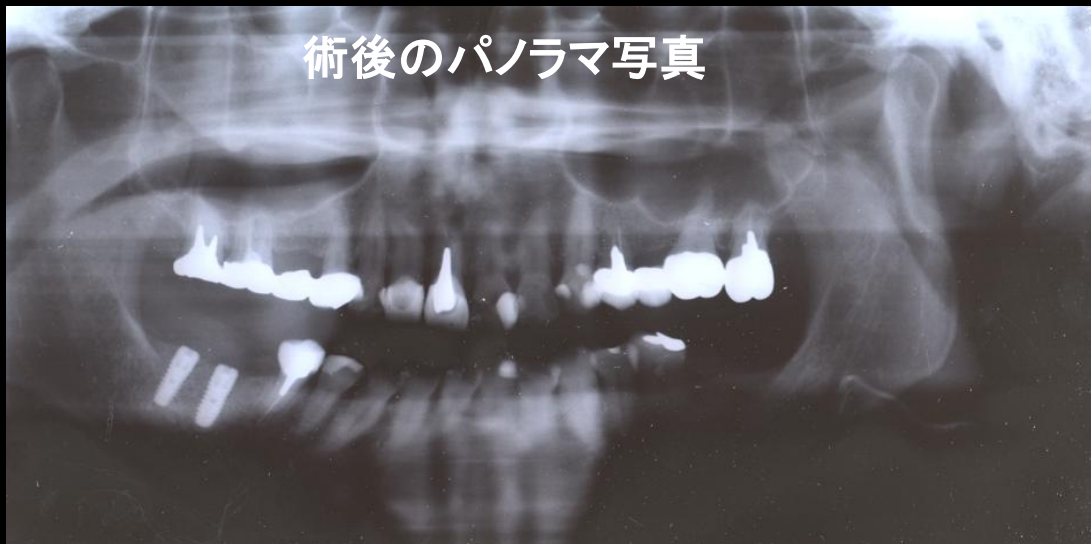感染していないケースなのでインプラント除去後即太めのインプラントを埋入

除去直後の状態



新たに $\phi 4.0$  mm長さ12mm のインプラント床を形成

インプラント埋入と同時に骨造成



Ø4mm長さ12mmのインプラントを埋入



撤去した上部構造と破折したネジ



撤去したインプラント

